

## 股関節外科

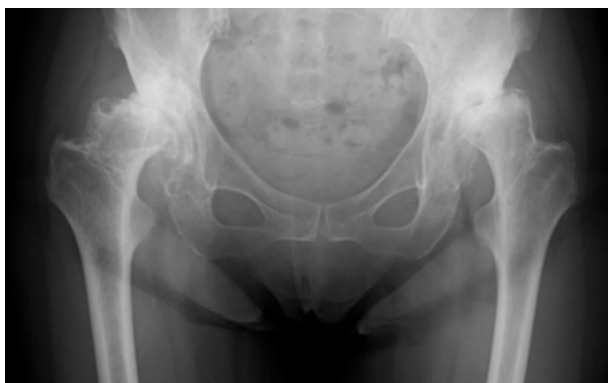人工股関節全置換術は、疾患の状態に応じて、前方進入法、後方進入法などの各種進入法を用いて最適な関節再建を図ります。通常、初回置換術の場合は、筋非切離・低侵襲手術により術直後から動作制限不要とし、速やかに"forgotten joint"（何ら意識しない関節）となることを目指します。両側適応例における両側一期的人工股関節全置換術は約 20 年の経験があり、除痛のみならず可動域改善においても良好な成績を得ています。

小児を含む若年者の形成不全性股関節症や大腿骨頭壊死症に対しては、各種骨切り術（寛骨臼回転骨切り術、Chiari 骨盤骨切り術、大腿骨矯正骨切り術など）により極力関節温存を図ります。

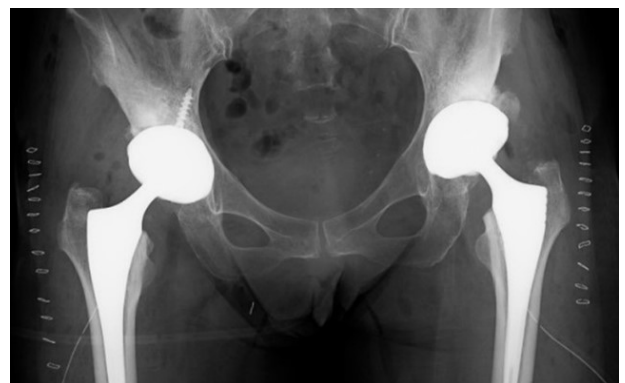### 両側末期股関節症に対する両側一期的人工股関節全置換術

60 代女性。3 年前からの両股関節痛が徐々に増悪し、近くの整形外科でリハビリテーション治療を受けていましたが、疼痛が強く歩行障害も進んできたため、手術目的にて当院紹介受診しました。レントゲンでは両側末期の変形性股関節症を認めました。

左右とも痛みが強く、両側とも手術が必要な状態でした。全身状態良好で、早期復職のご希望もあり、両側一期的人工股関節全置換術を施行、特に動作の制限はせずリハビリテーションを進め術後 11 日目に退院。教職に復帰し、ジムに通うなど健康的な生活を送っていらっしゃいます。



術前

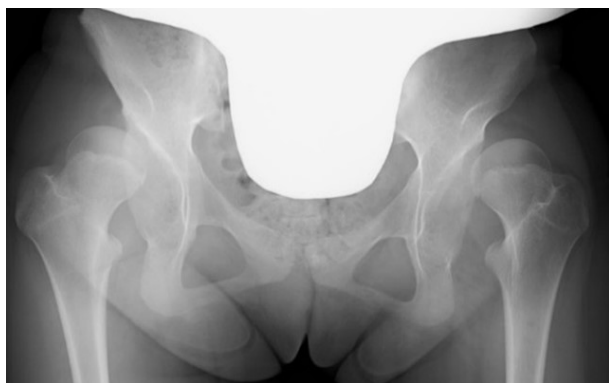

術後

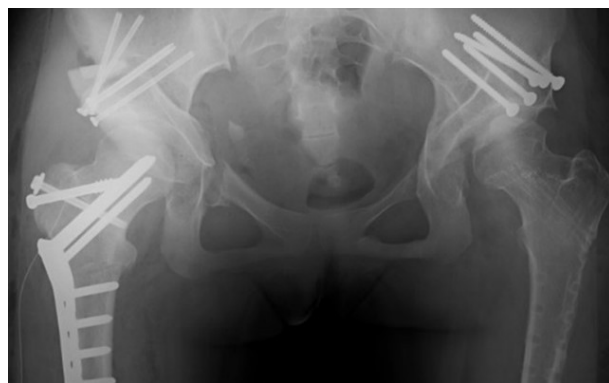
高度寛骨臼形成不全に対する寛骨臼回転骨切り術・大腿骨減捻骨切り術

10代女性、両股関節の痛みと脱臼感を主訴に近医を受診、両股関節に高度寛骨臼形成不全を伴う関節亜脱臼を認め、変形性股関節症への早期進展リスクが高いと考えられ、紹介受診。精査の結果、神経疾患による麻痺性脱臼の要素もあることがわかり、さらに大腿骨の変形（過前捻）も関節亜脱臼に関与していると考えられました。

正常股関節の形態にできるだけ近づけるため、寛骨臼回転骨切り術を、まずは左、翌年に右に対して施行しました。寛骨臼による大腿骨頭の被覆が大幅に改善し、大腿骨頭の位置もほぼ正常化し、痛みや歩行障害が消失、将来の変形性股関節症への進展リスクも大幅に軽減されました。



術前



術後

[整形外科のページへ戻る](#)