

# 脊椎外科

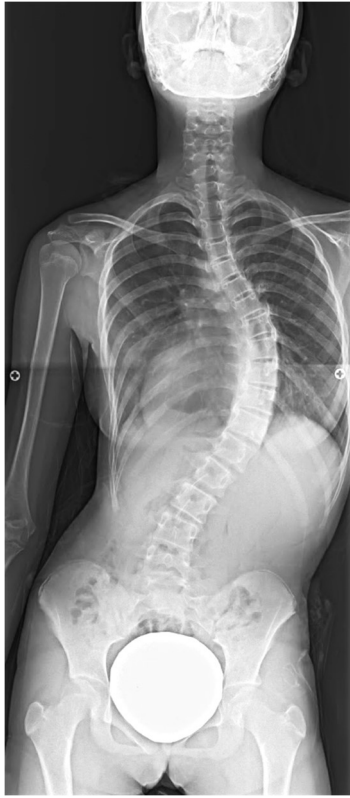---

脊椎脊髄外科学会認定指導医が常勤しており、頸椎から仙椎までの脊椎と脊髄の疾患や外傷を広く取り扱っております。脊柱管狭窄症に対する脊柱管拡大術、変性疾患に対する除圧とインストゥルメンテーションを使用した脊椎固定術、脊柱側彎症に対する矯正固定術、骨粗鬆症性椎体骨折による後彎症に対する装具療法や矯正固定術に力を入れています。特に脊柱変形の手術矯正には積極的に取り組んでおり、学童期・思春期から中高年・高齢者の変形まで幅広く診療しております。成長期にある側弯症患者さんには、身長伸びを妨げない成長温存手術（Growing rod 法）を積極的に実施しております。当科では脊柱変形患者さんに対して良好なアライメント（脊椎の形）を目指した矯正手術を実施しており、また術後の日常生活動作（ADL）に配慮し、腰椎骨盤可動性の温存を考慮した矯正固定術も導入し、より満足度の高い治療を実現しております。また、近年注目を浴びている椎間板ヘルニアに対する椎間板酵素注入療法（ヘルニコア）や内視鏡視下低侵襲手術、疼痛や不安定性の残存する椎体骨折に対する BKP（バルーンカイフォプラスティ）などの小侵襲脊椎手術にも積極的に取り組んでおります。

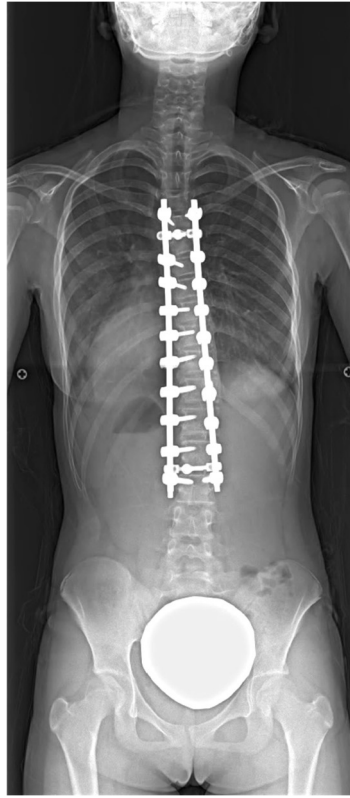
## 思春期特発性側弯症

10代女性。学校検診にて側弯変形を指摘され近くの整形外科で装具用法を実施していましたが、その後身長伸びとともに側弯変形が進行しました。今後さらなる変形進行も危惧されるため手術目的に当科へ紹介。

胸椎から腰椎までの矯正固定術を実施。手術中は事前に貯血した自己血を用いております。術後リハビリテーションの後10日程度で自宅退院。術後3週ほどで通学を開始、半年間の運動制限を経て、現在は術前と同様の日常生活、学校生活に復帰しております。



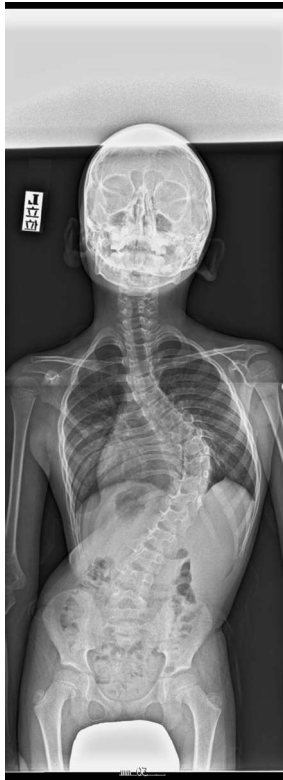術前



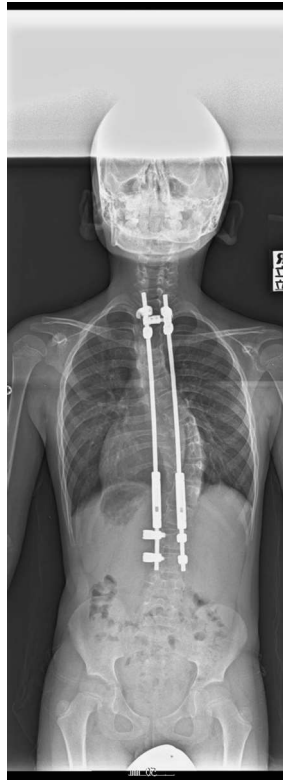術後

## 早期発症側弯症

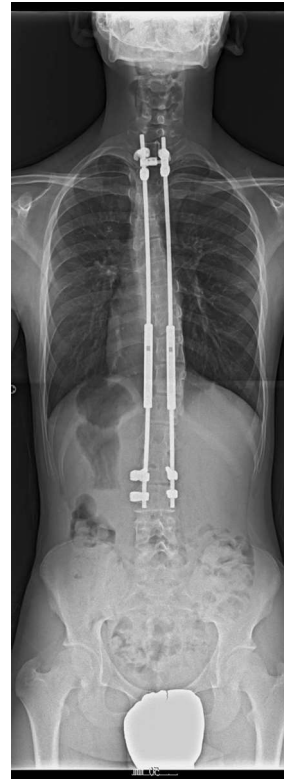
小学校低学年男性。就学前に側弯症を指摘され当院紹介されました。装具療法等を実施しましたが、側弯変形が進行。まだまだ成長段階にあるため、身長伸びを妨げない成長温存手術（Growing rod 法）を小学校低学年時に導入しました。その後複数回の延長手術を経て、変形の矯正・身長伸びともに良好で高校生となり、通常通りの学校生活を送っています。



術前（小学校低学年）



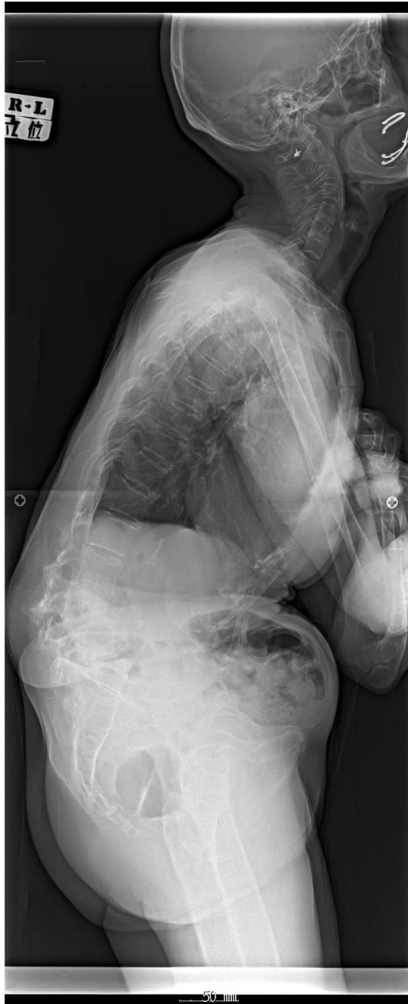初回手術後



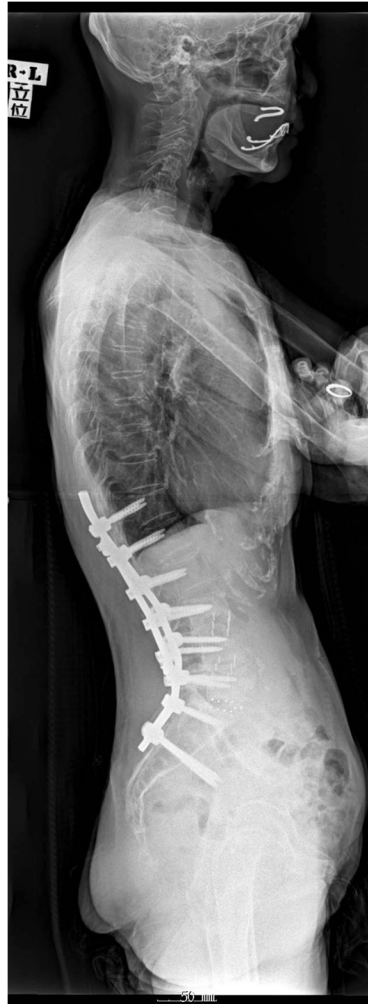複数回延長手術実施後（高校生）

## 成人脊柱変形患者に対する解剖学的腰椎前弯獲得を目指す矯正固定術

70代女性。数年前より腰曲がりが増進。近隣整形外科にて冠状面変形（左右の変形・側弯変形）と矢状面変形（前後の変形・後弯変形）に伴う腰背部痛、歩行障害、日常生活動作の不自由を自覚され当院へ紹介となっております。既に保存治療では改善しない高度な脊柱変形があるため手術を実施しました。手術は下位胸椎から骨盤までの矯正固定術を実施。術後1ヶ月ほどの術後リハビリテーションの後、自宅退院となりました。半年間の硬性装具装着にて良好な矯正を維持したまま骨癒合が得られ、現在、杖なしで歩行可能となり変形前の健康な生活に復帰されております。



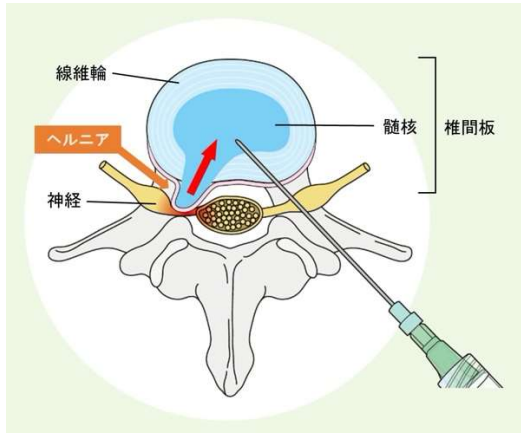
術前



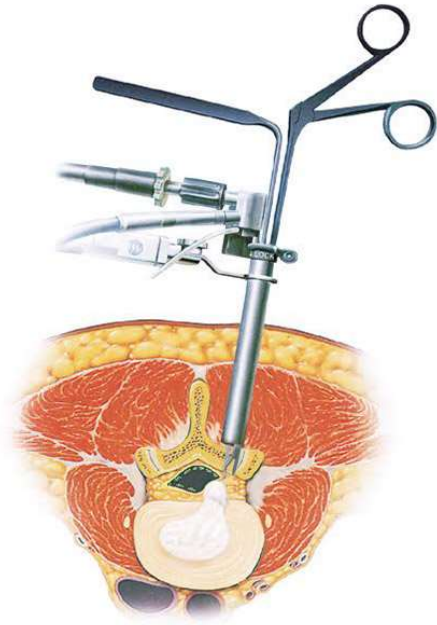
術後

## 低侵襲手術

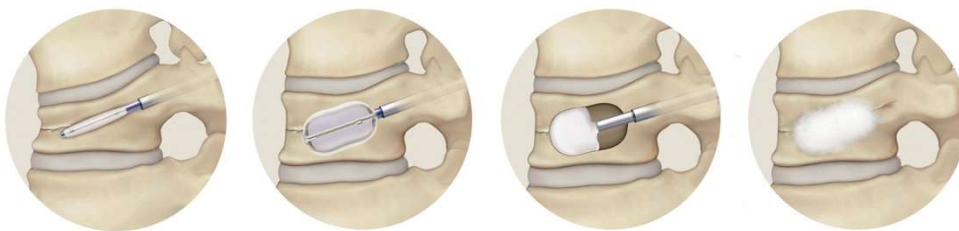
脊椎関連変性疾患に対する低侵襲手術も積極的に取り入れております。腰椎椎間板ヘルニアに対する椎間板酵素注入療法（ヘルニコア）を1泊入院で実施しております。また腰椎椎間板ヘルニアや腰部脊柱管狭窄症に対するMED（内視鏡下腰椎椎間板摘出術）やMEL（内視鏡下腰椎椎弓切除術）を導入し早期離床・早期社会復帰を実現しております。疼痛が遷延する骨粗鬆症性椎体骨折に対しては、より低侵襲なBKP（バルーンカイフォプラスティ）からアライメント矯正のための前後合併手術まで幅広く対応しております。



椎間板酵素注入療法（ヘルニコア）（画像提供：科研製薬株式会社）



MED(内視鏡下腰椎椎間板摘出術)（画像提供：メトロニック社）



BKP(バルーンカイフォプラスティ)（画像提供：メトロニック社）